

# ЗҮРХ СУДАСНЫ ҮНДЭСНИЙ КОНФЕРЕНЦИ 2011

Зүрх судасны өвчний хяналт ба менежментийг сайжруулахад



Зүрх судасны төв, Алсын зайн Анагаах ухааны анхдагч төсөл  
2011 оны 6 сарын 21-22.  
Хаан Палас зочид буудал, Улаанбаатар хот

# **ЗҮРХНИЙ ТИТЭМ СУДАСНЫ МЭС ЗАСЛЫН СОНГОЛТ, МЭС ЗАСЛЫН ДАРААХ ХЯНАЛТ**

**Д.Цэгээнжав  
ШТЭ.ЗСМЗТасаг**

# **Нэг. ТИТМИЙН МЭС ЗАСЛЫН СОНГОЛТ (1).**

## **Нэг. ЭМНЭЛЗҮЙ, ШИНЖИЛГЭЭ**

- 1.1. ЗОВИУР (ЗШ, ТОГТВОРТОЙ, ТОГТВОРГҮЙ СТЕНОКАРДИ, ӨВДӨЛТГҮЙ ХЭЛБЭР)**
- 1.2. ЗҮРХНИЙ БИЧЛЭГ (T,ST,Q,QS), ЗЦБ-ИШЕМИЙН ЗОН**
- 1.3. ЭХОКАРДИОГРАФИ (КИНЕТИК, EDD, ESD, EDV, ESV, EF, LV mass)**
- 1.4. КОАГУЛОГРАМ (INR)**

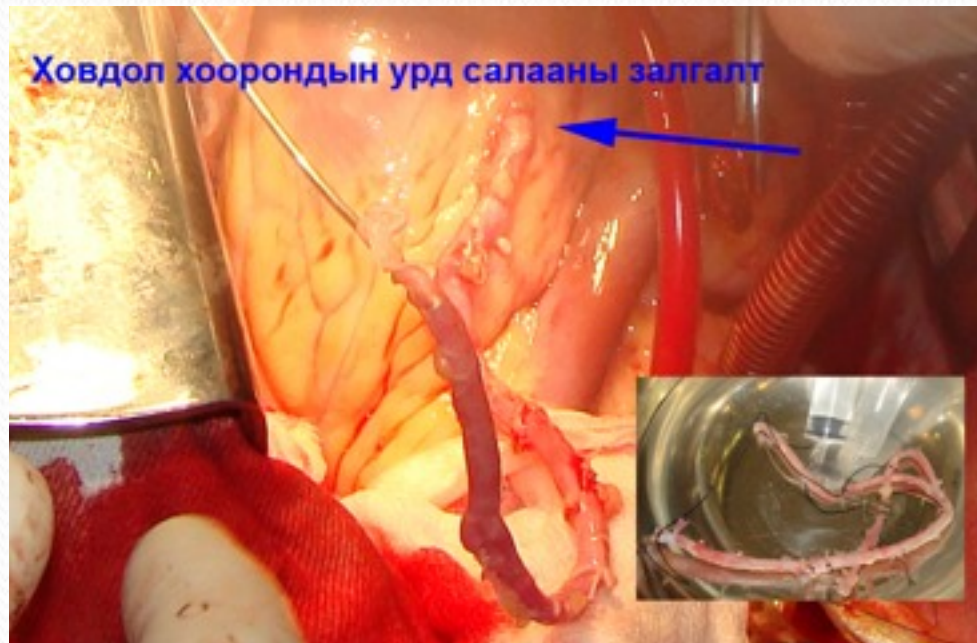## **Хоёр. КОРОНАРОГРАФИ (сонголт)**

- 2.1. ЗТА (ЗТА-ийн багана, ХХУС, I,II ДС; ТС I МС; БТА-ХХАС, ХС)**
- 2.2. НАРИЙСАЛ, БӨГЛӨРЛИЙН БАЙРЛАЛ (дээд, дунд, доод)**
- 2.3. КОЛЛАТЕРАЛ (нэг судсандаа, хоёр судас хоорондын)**
- 2.4. ЗАХЫН УРСГАЛ**
- 2.5. КИНЕТИК (цүлхэн)**

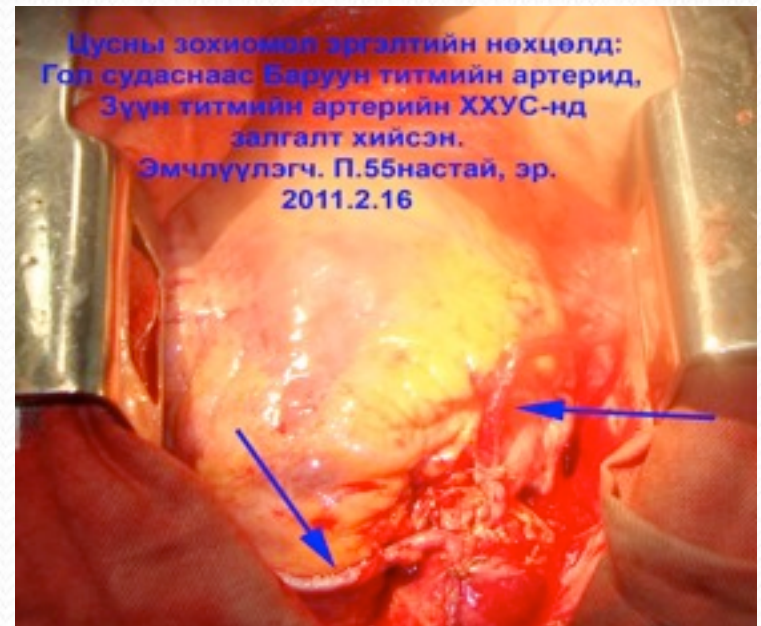# ТИТМИЙН ӨӨРЧЛӨЛТИЙН БАЙДАЛ (2)

• ЗТА-ийн БАГАНА	-3,4%
• ХХУС	-40,8%
• ДС	-4,8%
• ТС	-20,1%
• БТА	-26,9%
• ХХАС	-4,1%

Ховдол хоорондын урд салааны залгалт



Цусны зохиомол зргэлтийн нөхцөлд:  
Гол судаснаас Баруун титмийн артерид,  
Зүүн титмийн артерийн ХХУС-нд  
залгалт хийсэн.  
Эмчлүүлэгч. П.55настай, эр.  
2011.2.16



## **ТИТМИЙН МЭС ЗАСЛЫН ЗААЛТ (3)**

- **СТЕНОКАРДЫН II, III, IV(CCS)**
- **ЗТА-ИЙН СТВОЛЫН НАРИЙСАЛ**
- **ТИТМИЙН АРТЕРИЙН НАРИЙСАЛ >75%**
- **ӨӨРЧЛӨЛТТЭЙ СУДАСНЫ ТОО (1-3)**
- **ӨӨРЧЛӨЛТ УРТ ГАЗАР ХАМАРСАН > 2 мм (2-8 мм)**
- **САЛАА ХАМАРСАН БАЙХ**
- **ӨӨРЧЛӨЛТИЙН ДАРААХ ЗАХЫН УРСГАЛ САЙН БАЙХ (> 1.5 мм)**
- **ШАХАЛТЫН ФРАКЦ > 40%**
- **СТЕНТИЙН ДАРААХ ТОХИОЛДОЛД**
- **ЗҮҮН ХОВДЛЫН АНЕВРИЗМ**

## ТИТМИЙН МЭС ЗАСЛЫН ЭСРЭГ ЗААЛТ (4)

- ЭМИЙН ЭМЧИЛГЭЭНД ҮР ДҮН
- НАРИЙСАЛ <50%
- ДИФФУЗ ӨӨРЧЛӨЛТ (Х синдром)
- EF <35%
- АМЬДРАХ ХУГАЦАА БАГА
- ЭЛЭГ, БӨӨРНИЙ ДУТАГДАЛ
- ЗҮРХНИЙ ХУРЦ ШИГДЭЭС

# АНХААРАЛ ТАТСАН АСУУДАЛ (4):

## КОРОНАРОГРАФИ

- СОНГОЛТ ЗӨВ ХИЙХ
- ХҮНДРЭЛ (ФИБРИЛЛЯЦ, АСИСТОЛИ, ТИТЭМ ГЭМТЭХ)
- ТИТЭМ СУДАС ХЭВИЙН БАЙХ
- АРТЕРИ ГЭМТЭХ (ГЕМАТОМ)

## СТЕНТИЙН ДАРАА

- ЭМНЭЛЗҮЙН САЙЖРАЛ МУУ БАЙХ
- ДАХИН НАРИЙСАЛ (RESTENOSIS)
- ТРОМБО ҮҮСЭХ, ЗШ
- МАТЕРИАЛЫН СОНГОЛТ САЙН БАЙХ (КАТЕТЕР, СТЕНТ)
- СТЕНТИЙН ЧАНАР (ЭМТЭЙ, АНТИПРОЛИФЕРАТИВ)
- МИОКАРДЫН ЦУСАН ХАНГАМЖИЙГ БҮРЭН СЭРГЭЭСЭН ЭСЭХ

## МЭС ЗАСЛЫН ДАРАА

- ЭМНЭЛЗҮЙН САЙЖРАЛ МУУ БАЙХ
- ЗАЛГАЛТ БӨГЛӨРӨХ
- ЗШ ҮҮСЭХ
- МИОКАРДЫН ЦУСАН ХАНГАМЖИЙГ БҮРЭН СЭРГЭЭСЭН ЭСЭХ



# Хоёр. ТИТМИЙН МЭС ЗАСЛЫН ДАРААХ ХЯНАЛТ

- **ЭМНЭЛЗҮЙН ХЯНАЛТ:**
  - **ӨВДӨЛТ АРИЛАХ, БАГАСАХ**
  - **АМЬСГААДАЛТ БАГАСАХ**
  - **ЯВАХ ЗАЙ УРТСАХ**
  - **АМЬДРАЛЫН ЧАНАР САЙЖРАХ**
- **ШИНЖИЛГЭЭ:**
  - **INR 1.5-1.8**
  - **ЛИПИДИЙН СОЛИЛЦОО**
  - **ЗЦБ (харьцуулах)**
  - **ЭХОКАРДИОГРАФИ (EF нэмэгдэх, EDD, ESD багасах)**
  - **ЭДИЙН ДОПЛЕР (ЗҮҮН ХОВДОЛЫН ДЕФОРМАЦИ-STRAIN RATE)**
  - **ХЯНАЛТЫН КОРОНАРОГРАФИ**
  - **МУЛЬТИФОКАЛ АТЕРОСКЛЕРОЗ ИЛРҮҮЛЭХ**
-



## **ЭМИЙН ЭМЧИЛГЭЭ:**

**НИТРАТЫН БЭЛДМЭЛ  
РЕОЛОГ САЙЖРУУЛАХ  
БЕТА БЛОКАТОР  
КАЛЬЦИЙН АНТОГОНИСТ  
АНТИКОАГУЛЯНТ**

**Фраксипарин**

**Плавикс 75мг**

**ВАЗАПРОСТАН (АЛПРОСТАДИЛ) 20мкг, 60мкг**

**КАРДИОПРОТЕКТОР БҮЛЭГ (МИЛДРОНАТ, ПРЕДУКТАЛ)**

**СТАТИНЫ БҮЛЭГ**

## **ТҮР ХУГАЦААНЫ ХӨДӨЛМӨР ЗОХИЦУУЛАЛТ**

## **ХЯНАЛТЫН КОРОНАРОГРАФИ:**


**АНГИОПЛАСТИК, СТЕНТ**

**ТСМЗ**

**СТЕНОКАРДИЙН ДАХИЛТ ӨГӨХ**

**ЗЦБ-ийн ӨӨРЧЛӨЛТ**

**ЭхоКГ-ийн үзүүлэлт (EF)**



ТанД баярлалаа