

ЗҮРХ СУДАСНЫ ҮНДЭСНИЙ КОНФЕРЕНЦИ 2011

Зүрх судасны өвчний хяналт ба менежментийг сайжруулахад



Зүрх судасны төв, Алсын зайн Анагаах ухааны анхдагч төсөл
2011 оны 6 сарын 21-22.
Хаан Палас зочид буудал, Улаанбаатар хот

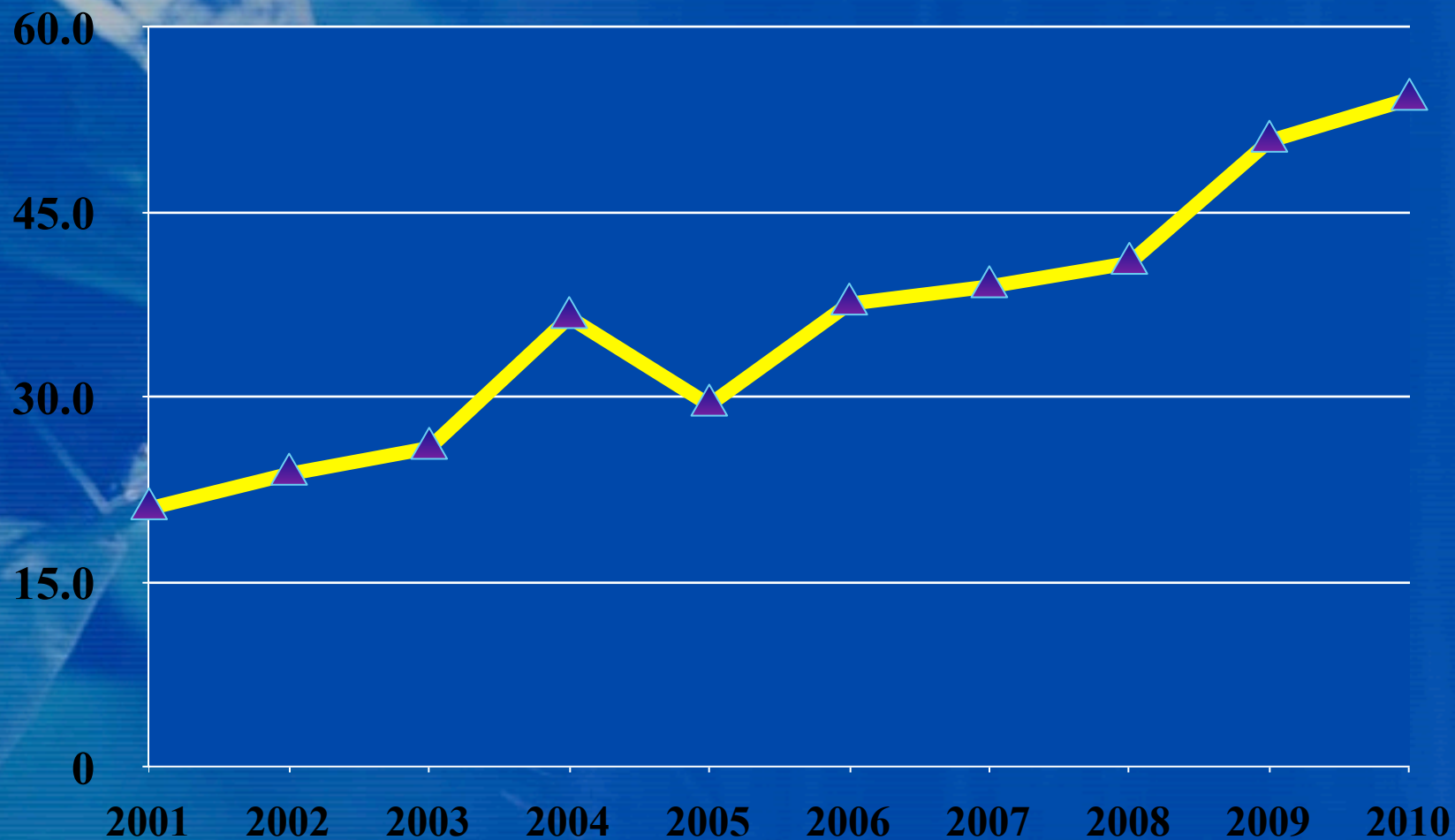


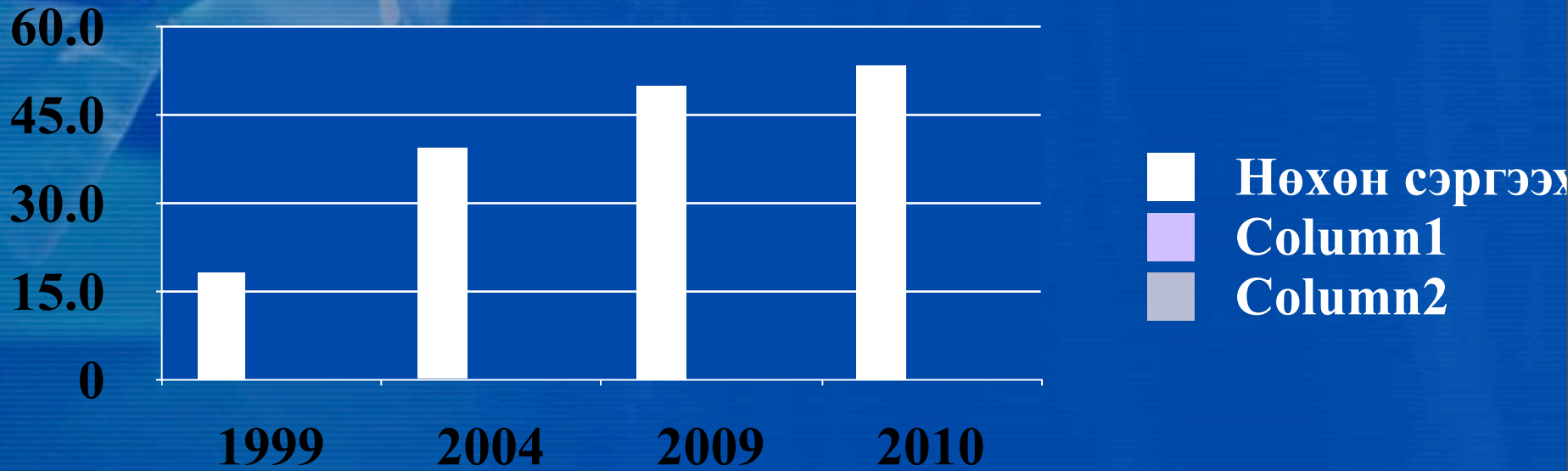
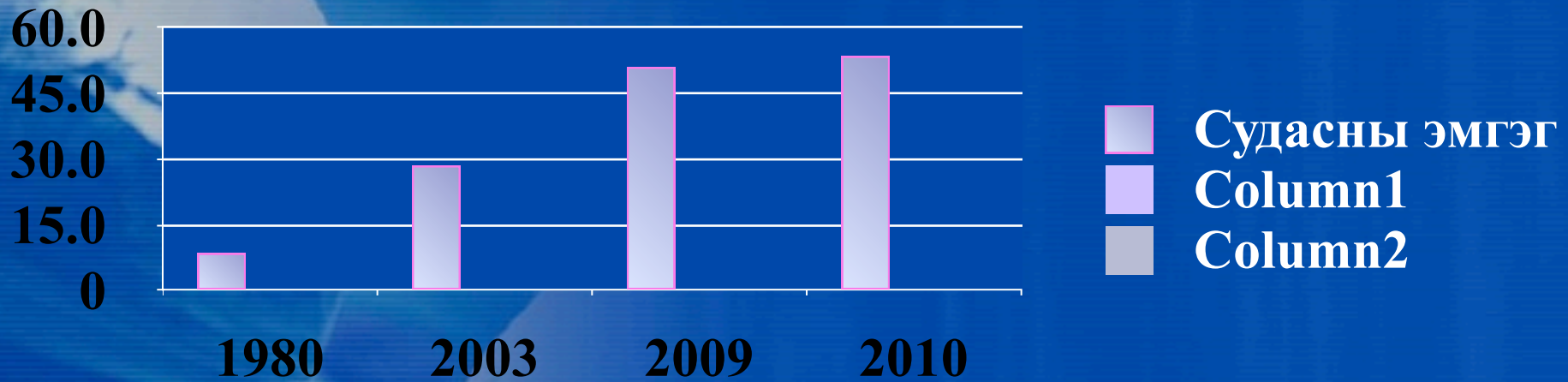
Захын судасны мэс заслын өвчний оношлогоо, түүний алдаа

Д.Цэгээнжав, Ж.Эрдэнэсүрэн
ШТЭ.Зүрх судасны мэс заслын тасаг

- Зүрх судасны нийт мэс заслын дотор, судасны мэс засал 1980-аад онд 8.5%, 2003 онд 28.5% болж, Судасны нөхөн сэргээх мэс засал 1995-1999 онуудад 18.3% 2004 онд 39.4%, 2005-2009 онуудад 50% болж жилээс жилд өссөн байна. (Д.Цэгээнжав АШУ-ны докторын диссертаци 2008).
- Зүрх судасны мэс заслын практикт судасны өвчлөл түүний дотор доод мөчний артерийн судасны эмгэг 20%-ийг эзэлж байна.
- 2008-2010 онд Шастины төв эмнэлгийн Зүрх судасны мэс заслын тасагт эмчлүүлсэн: ДМЦХХ хэлбэр бүхий 98 тохиолдолд, 1 жилд дунджаар 31 ± 3 тохиолдолд мөч тайрагдах мэс засал хийгдэж байна.
-

Судасны мэс заслын өсөлт





Судасны оношлогоо

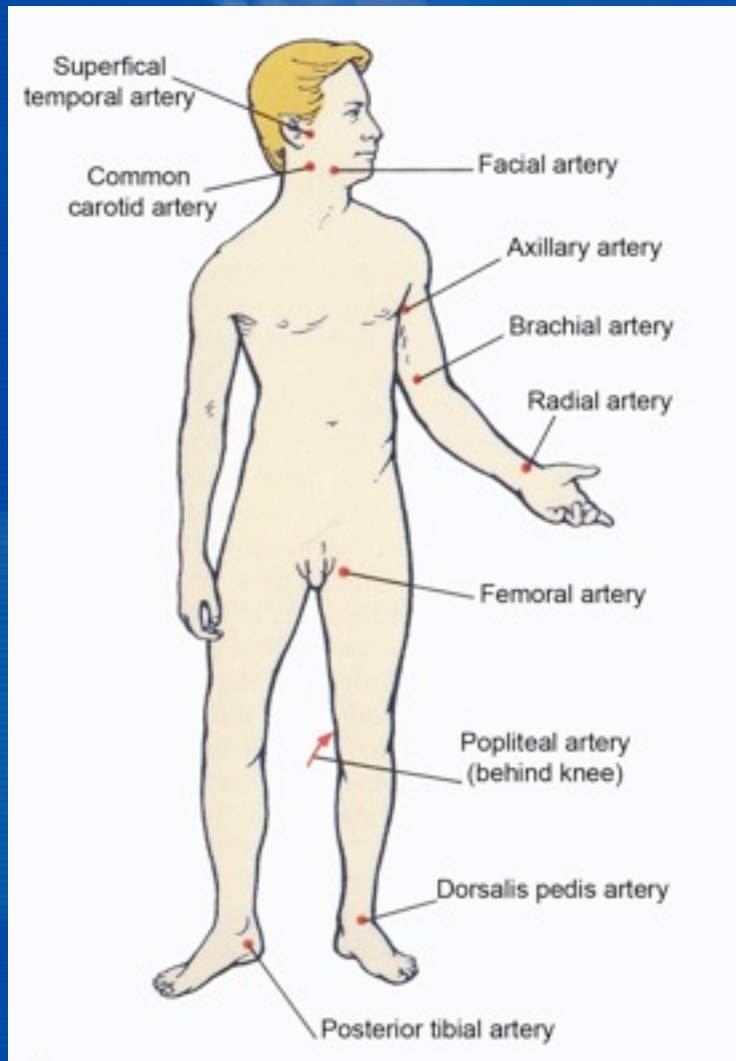
1. Судас тэмтрэх:

- а. Тэмтрэхдээ дээд болон доод мөчинд 2 талд нь тэмтрэх
- б. Судасны дүүрэлт, чинэрэлт, лугшилт, уян хатан байдал, доргионы байдал

2. Судас чагнах

- а. Судасны нарийсал
- б. Судасны цүлхэн
- в. Гематом-шунт
- г. Артери-венийн шунт

Мөчдийн артерийг тэмтрэх нь, МӨЧДИЙГ ХЭМЖИХ



Судасны эмгэгийн шинж тэмдэг

- Мөчний өнгө өөрчлөгдөх: Цайх, хүрэнтэх, хөхрөх
- Арьс хуурайших, гуужих, хумсны ургалт өөрчлөгдөх
- Мөч хөрөх, даарах
- Бадайрах, чинэрэх
- Булчин шуугдах
- Явган явахад хөлийн эрээн булчингаар өвдөх
“Премежающ. хроматы”
- Толгой өвдөх, тэнцвэр алдагдах
- Чих шуугих, сонсгол муудах
- Хараа муудах

Судасны эмгэг илрүүлэх сорилууд

- Адсоны сорил-Эгэмний хонхорт чагналт-систолын шум
- Раштовын сорил-гар өргүүлэн атган 30 секунд
- Гарт цоож үүсгэх сорил-нуруундаа гараа зөрж барих
- Боголевын сорил- дээш нугалан 30 секунд
- Мөстэй усны сорил- 30 секунд дүрэх-Рейно
- Аллен сорил
- **Ипсений сорил-**
- **Лавастины сорил- 4 секундэд цагаан толбо арилах**
- **Оппеллягийн сорил-45° хөл өргөх-цайх**
- **Мошкович, Шамов, Ситенкогийн сорил-хумсанд дарах**
- **Панченкогийн сорил-Хөл ачиж суух**
- **Самюэльс, Гольдфламын сорил- Хэвтэж хөл өргөх**
- **Такаясийн сорил-1секунд-2 алхам**

Судасны эмгэгийн лабораторийн шинжилгээ

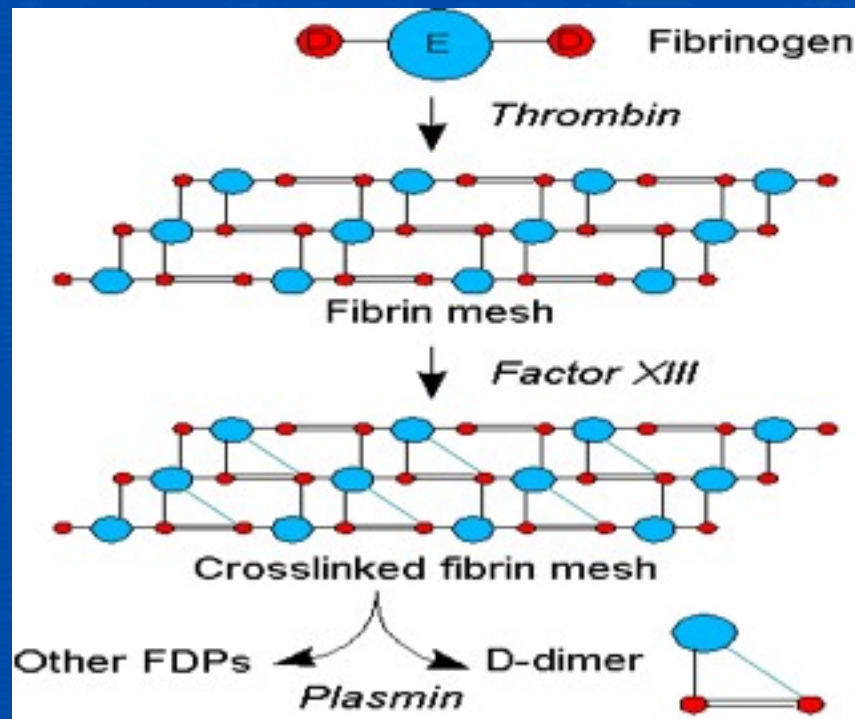
- ЦДШ-Тромбоцит
- Биохими-Д.Димер
- Коагулограмми-INR

Судасны эмгэгийн багажийн оношлогоо

- УЗИДопплерография
- Артериография
- КТГ-ия
- Тодруулагчтай КТГ-ия
- MRI

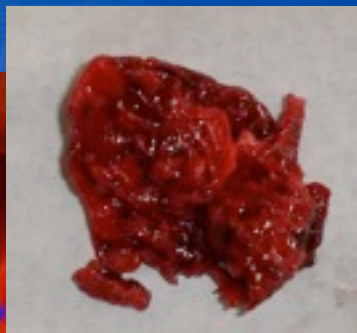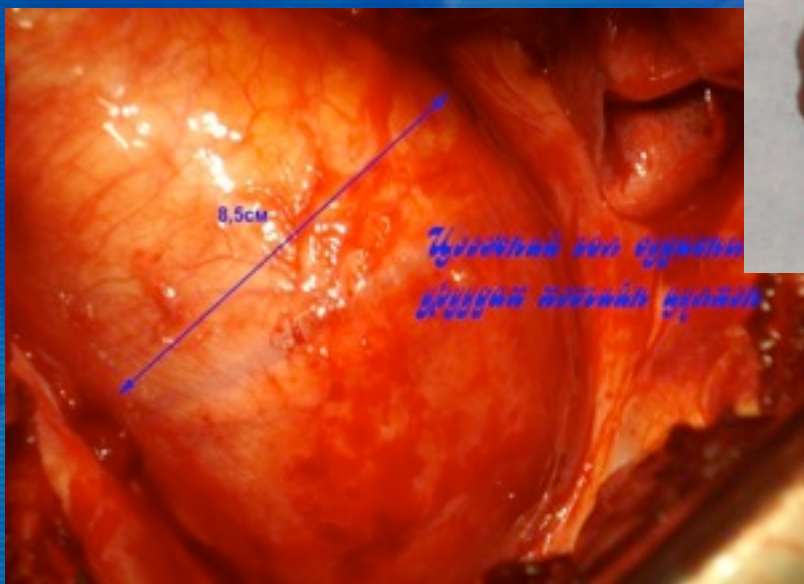
Д.Димер фрагмент

Судасны ханын гэмтлийн үед цус бүлэгнэх үйл явц идэвхжин, тромбоз үүсэхийн зэрэгцээ түүнийг хайлуулагч Фибринолизийн үйлдэл хамт явагддаг. Энэхүү фибринолизийн үр дүнд олон тооны задралын фрагмент үүсч байдаг. Эдгээр задралын фрагментын хамгийн тогтвортой нь **D.Dimer** юм. **D.Dimer**-ийг тодорхойлох нь цусны бүлэн үүсэлтийн түвшинг тогтоох өндөр мэдрэг, өвөрмөц маркери юм.



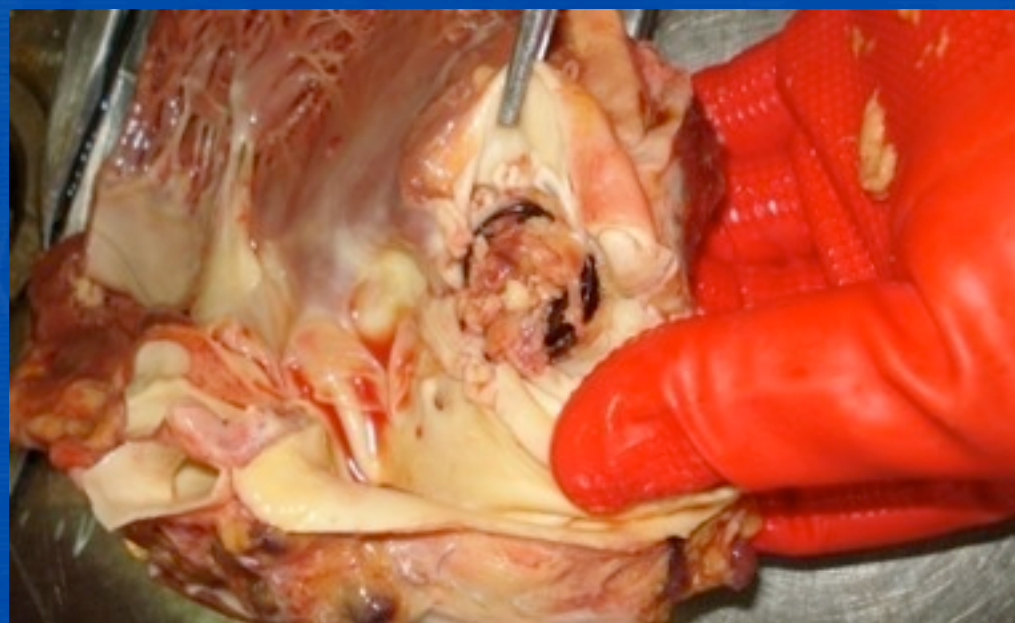
Д.Димер фрагментийн шинжилгээ

Эмчлүүлэгч Д.53н,эр. Гол судасны уруудах хэсгийн цүлхэн, хана хууралтат эмгэг. **D.Dimer-4919,5нг/мл**



Эмчлүүлэгч Б.33н,эм. Зүрхний төрөлхийн гажиг. Фаллогийн дөрвөл гажиг засах мэс засал хийлгэсэн. **D.Dimer-1471,47нг/мл**

INR-10,6



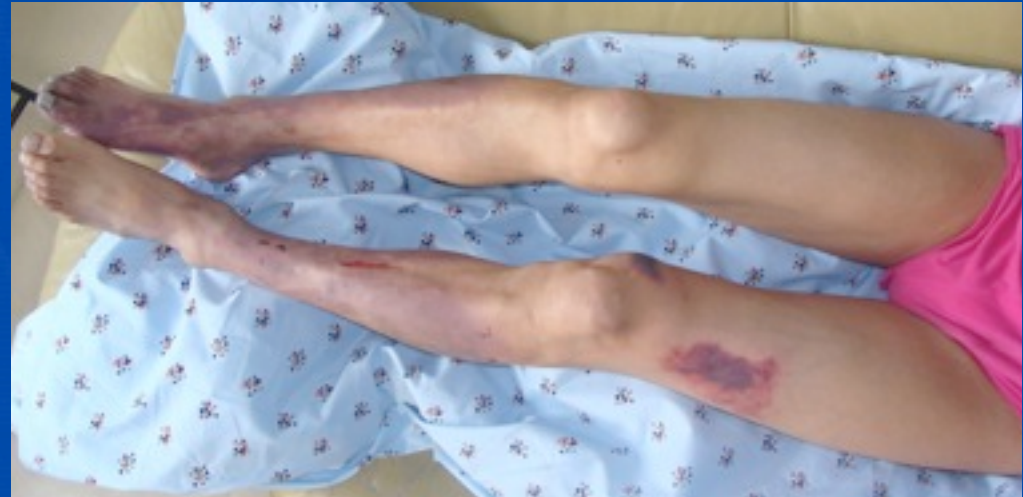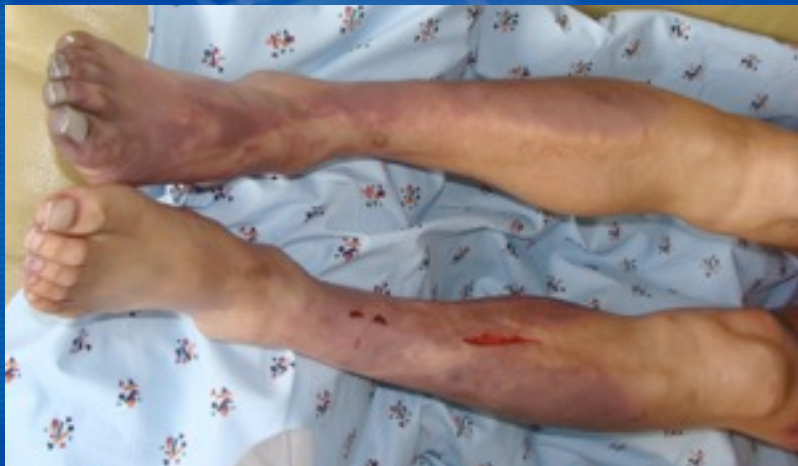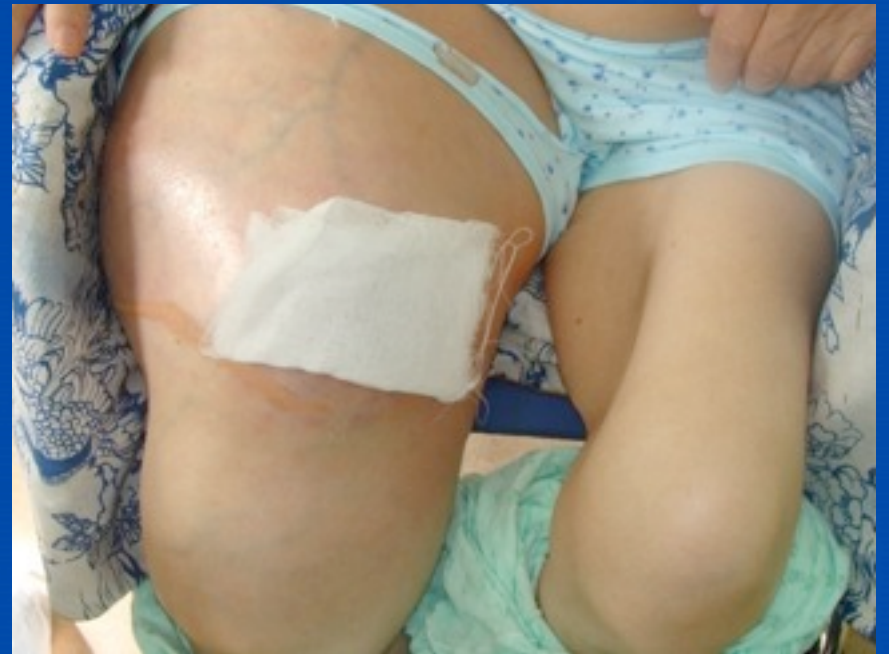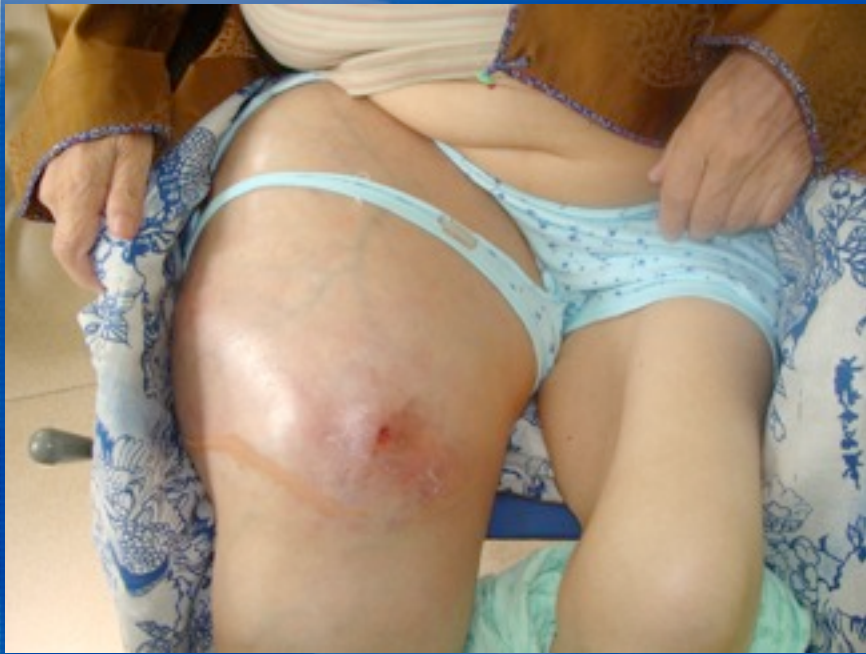Судасны мэс заслын төрөл

Мэс заслын төрөл	I шатлал	II шатлал	III шатлал
Фасцитомия	+	+	+
Тромбоэктомия	-	+	+
Симпатоэктомия	-	+	+
Некроэктомия	+	+	+
Чөмөгт яс цоолох	-	±	+
Мөч тайрах	+	+	+
Судасны нөхөн сэлгээх мэс засал	-	±	+
Венийн судсыг артерийнхүүдэх	-	-	+

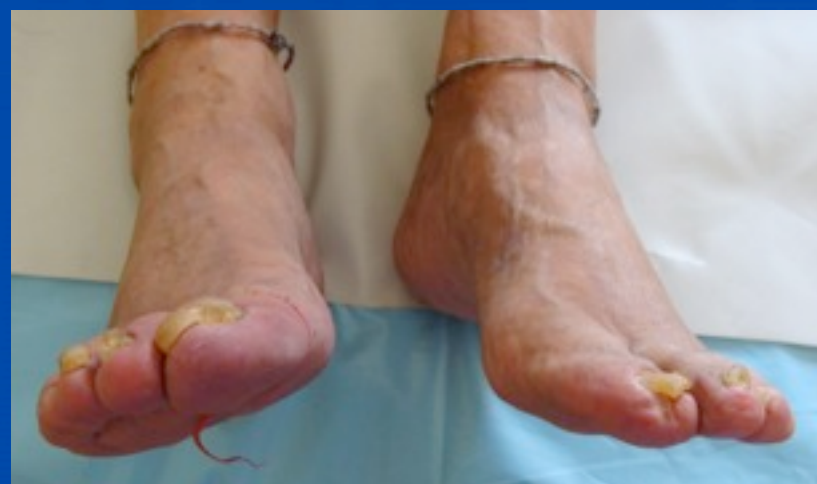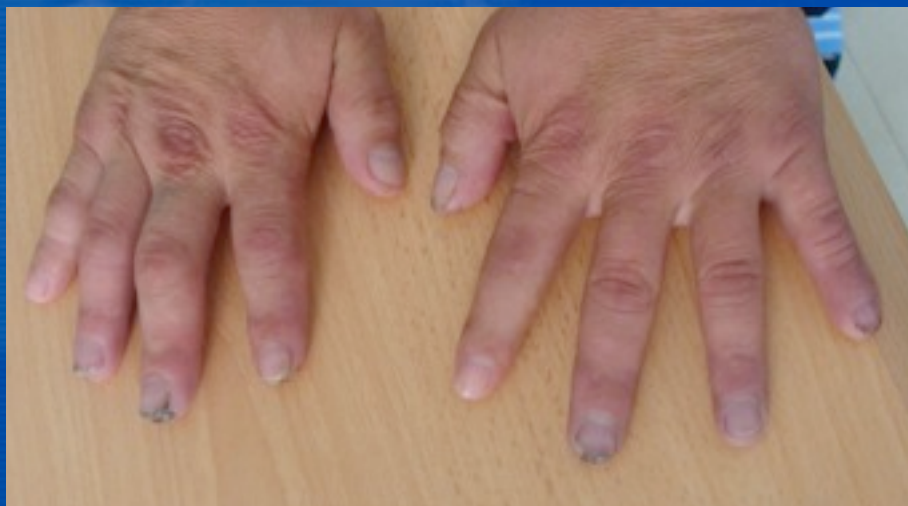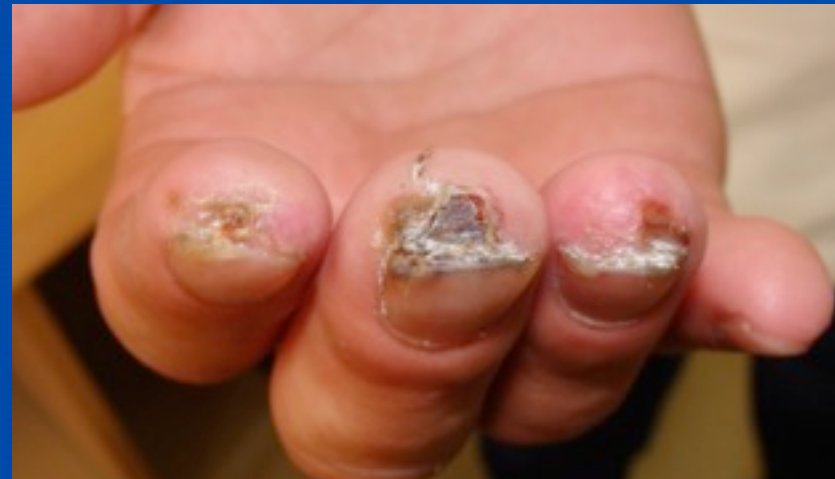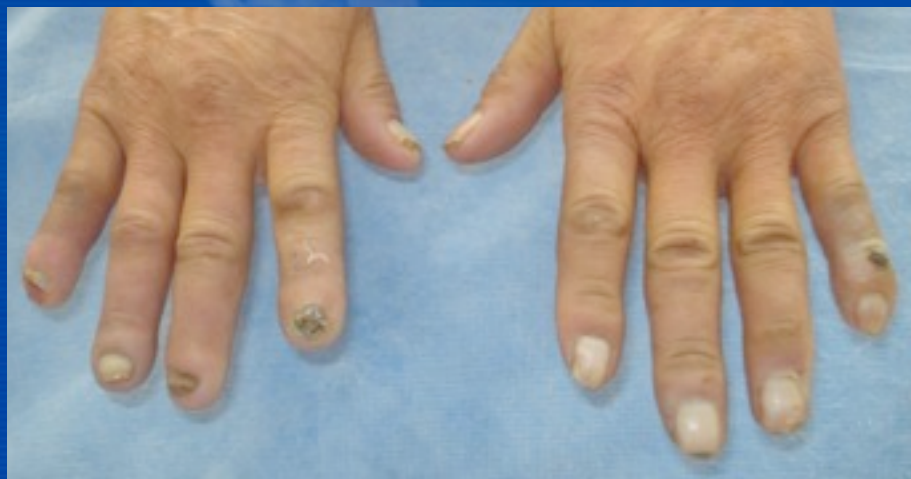Судасны эмгэгийн онош андуурагдаж оношлогдсон тохиолдолууд

Нэр, нас, хүйс	Эмнэлэгт хэвтсэн	Хэвтэх үеийн онош	Эмнэлзүйн онош	Эмгэг анатомийн онош	Тайлбар
А.19н,эм	2005.11	Тромбофлебит глубоких вен н\к	Острый гематогенный остеомиелит н\к	---	1 хоногийн дараа ЕМЗ-ын тасагт шилжиж Мэс засалд
Э. 28, эр	2007.8	Гүний венийн тромбофлебит	Ревматизмийн гаралтай өвдөгний үений үрэвсэл	---	Эмийн эмчилгээ хийлгэсэн.
Ч.42н,эр	2008. 2	Гүний венийн тромбофлебит	Гэмтлээс шалтгаалсан шархны 2-догч халдвар	---	Эмийн эмчилгээ хийлгэсэн.
У.81н,эм	2009.10	Гүний венийн тромбофлебит	Яс, зөөлөн эдийн задарч байгаа хавдар	---	ХСҮТөв рүү илгээсэн.
Э.43н.эр	2011.6	Бүсэлхий нугаламын эмгэг Нугасны дарагдлын хам шинж	Гол судасны хэвлийн бөглөрөл		45 хоног эмчлүүлж байна.

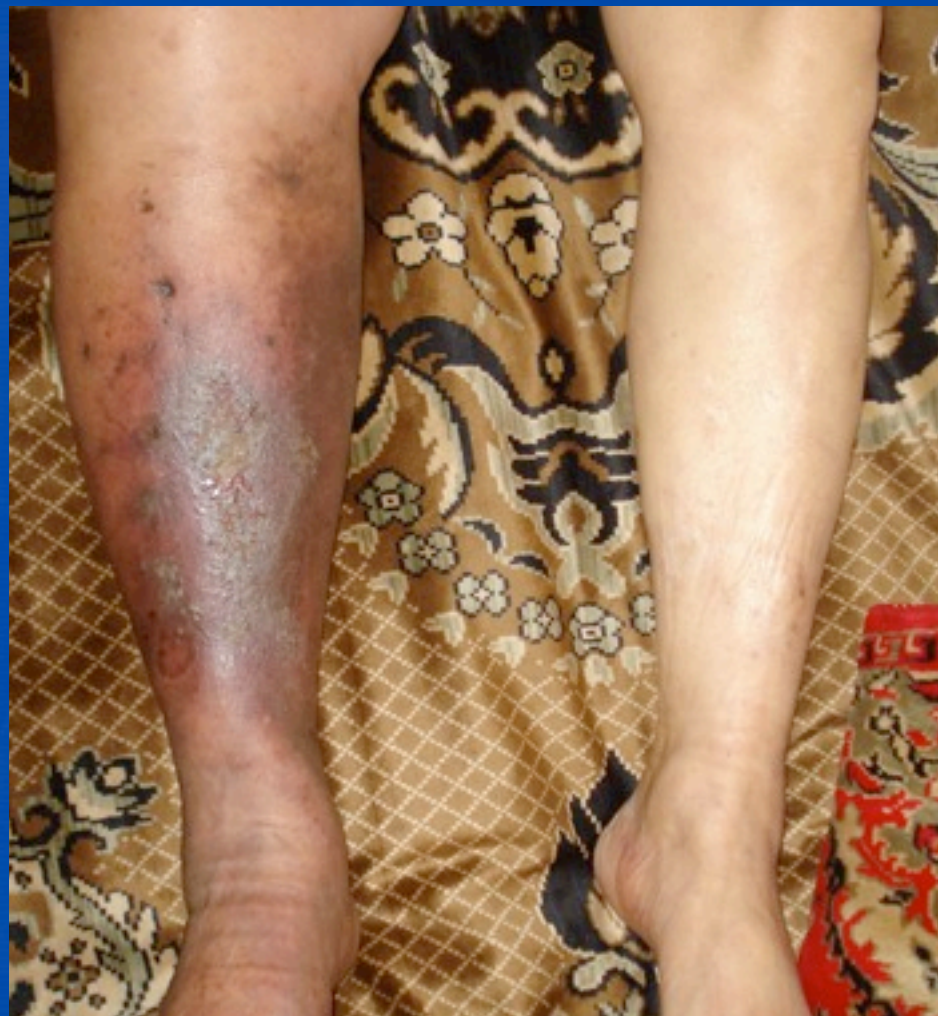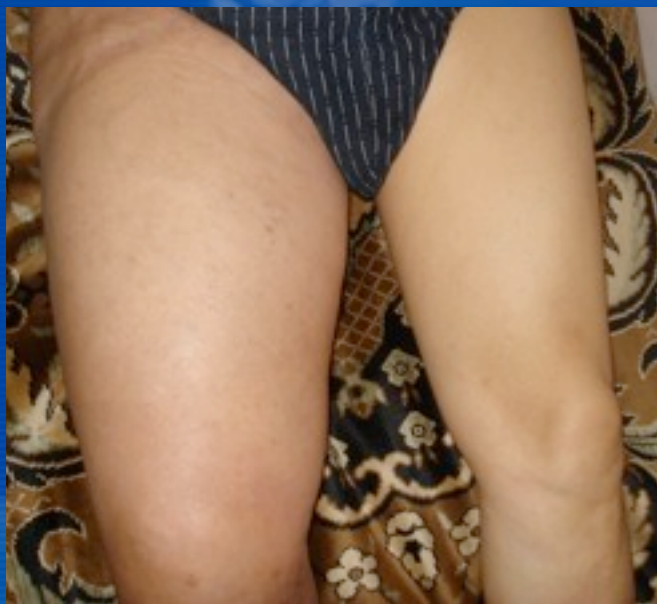Эмчлүүлэгчийн нэр, нас, хүйс	Эмнэлэгт хэвтсэн	Хэвтэх үеийн онош	Эмнэлзүйн онош	Эмгэг анатомийн онош	Тайлбар
Д. 48нас, эр	2007.10 сар	Тромбофлебит глубоких вен н\к справа	ЦП в стадий декомпенсаци . Коагулопатия	ЦП в стадий декомпенсаци. Коагулопатия	4цаг 25 минут болоод нас барсан.
О. 62нас, ЭМ	2010. 09 сар	Тромбофлебит глубоких вен н\к справа	ЦП в стадий декомпенсаци Коагулопатия	ЦП в стадий декомпенсаци ВРВ н/К. Флегмонный бедренной области	12цаг 30 минут болоод нас барсан.
Б.17нас, эр	2011.05 сар	Острый тромбоз поллой вен. Подозрение ТЭЛА	ТЭЛА. Антифосфоли дный синдром	ТЭЛА.	19 цаг болоод нас барсан.



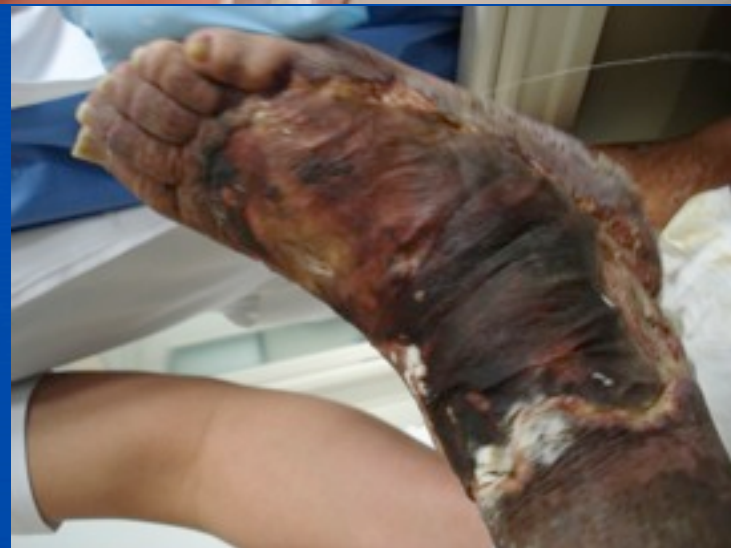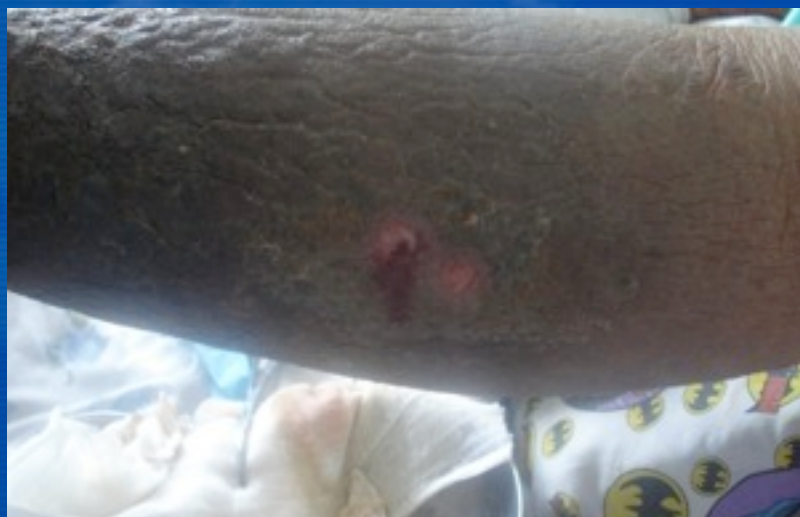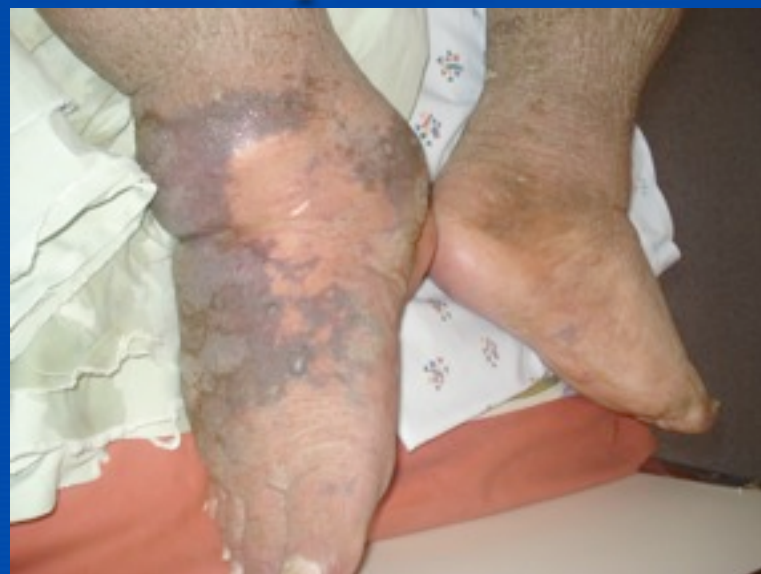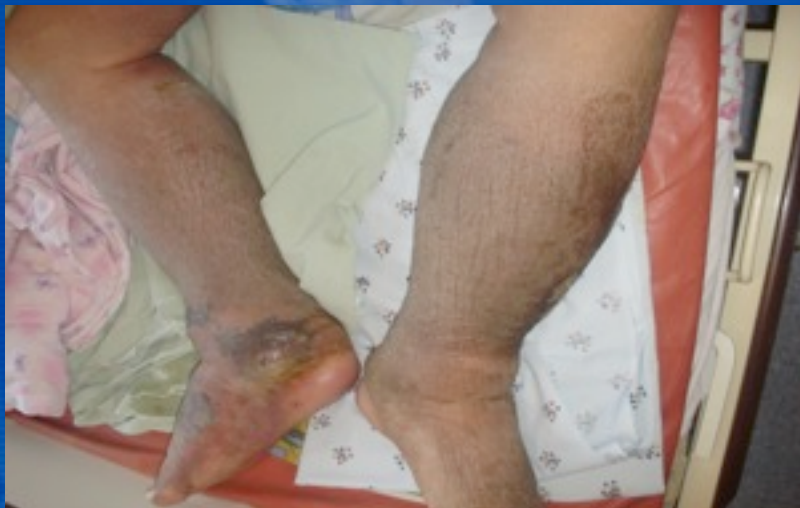Рейногийн өвчний хүндэрсэн хэлбэр



Хөлийн венийн судасны архаг дутагдал



Хөлийн венийн судасны архаг дутагдлын хүндэрсэн хэлбэр





ТанД баярлалаа